# BAB III

# TINJAUAN KASUS

## A. Pengkajian

### 1. Data dasar

Pengkajian pada Tn. K dengan diagnosa medis: Ulkus Diabetikum, di Ruang Jlamprang RSUD Bendan Kota Pekalongan dilakukan pada tanggal 9 Desember 2019, jam 15.00 WIB. Data pengkajian yang didapatkan adalah: Identitas pasien adalah Tn. K, umur 48 Tahun, jenis kelamin Laki-laki, alamat Rt. 01/01 Wonopringgo, agama Islam, Tn. K sudah menikah, pekerjaan buruh, pendidikan terakhir SD. Tn. K masuk Rumah Sakit pada tanggal 7 Desember 2020 jam 10.00 WIB dengan diagnosa medis Ulkus Diabetikum.

Pengkajian pada Tn. K saat dikaji keluhan utama luka borok di telapak kaki kiri, dan berbau busuk dan tidak kunjung sembuh. Istri Tn. K mengatakan 2 bulan yang lalu kaki kiri suaminya ada luka dan tidak tau ada luka karena apa. Kemudian dibawa keluarganya ke Poli Bedah RSUD Bendan Kota Pekalongan pada tanggal 7 Desember 2019 jam 10.00 WIB dengan keluhan luka semakin melebar dan berbau busuk, lemas. Dari Poli Bedah menyarankan rawat inap untuk dilakukan *debridement*. Kemudian Tn. K dirawat di ruang Jlamprang jam 11.00 WIB Pada tanggal 9 Desember jam 09.45 WIB sampai jam 10.15 WIB Tn. K dilakukan operasi *debridement*. Saat dilakukan pengkajiaan didapatkan data sebagai berikut: P: Tn. K mengatakan nyeri telapak kaki kiri pada saat digerakkan, Q: Tn. K mengatakan nyeri seperti tertusuk-tusuk, R: telapak kaki kiri, S: 5 (1-10): yeri sedang, T: nyeri hilang timbul.

Saat ditanya tentang riwayat penyakit dahulu, Istri Tn. K mengatakan kalau suaminya punya riwayat kencing manis sejak 2 tahun yang lalu dan tidak ada riwayat hipertensi. Istri Tn. K juga mengatakan bahwa anggota keluarganya tidak ada yang mempunyai riwayat penyakit DM dan penyakit tidak menular lainnya.

Genogram

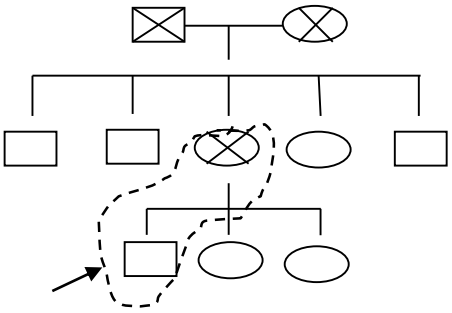

**2. Pengkajian pola Gordon**

Kegiatan sehari-hari pasien, sebelum sakit klien mengatakan untuk makan 3 kali sehari dengan porsi nasi sedang menggunakan lauk pauk dan sayur, klien sering mengkonsumsi makanan yang manis-manis. Untuk minum klien minum sebanyak 6 sampai 8 gelas perhari. Selama sakit klien tidak nafsu makan, makan habis hanya 1 sendok saja yang telah disediakan oleh rumah sakit. Berat badan sebelum sakit 64 kg, setelah sakit 46 kg. Ada penurunan berat badan 20 kg dan IMTnya 17,9 kg/cm$^2$.

Pola eliminasi klien mengatakan klien BAB 1 kali sehari atau biasa 2 kali sehari dengan konsistensi lunak, warna kuning kehijauan, untuk BAK klien biasanya sebanyak 6 sampai 8 kali sehari dengan warna jernih atau biasanya kuning jernih. Perubahan saat sakit BAB klien terkadang 2 hari sekali dengan konsistensi padat dan berwarna kuing tua. dan BAK klien sekitar 4 sampai 6 kali sehari dengan warna kuning keruh. Setelah operasi klien belum BAB dan BAK.

Pola tidur klien mengatakan bahwa klien tidur sekitar 6 sampai 8 jam sehari dengan pola tidur yang baik, dan jarang terbangun pada malam hari sedangkan selama sakit klien mengatakan saat tau mau dioperasi di area kakinya, klien susah untuk tidur karena terasa cemas. Istri klien mengatakan setelah selesai dioperasi klien tidak tidur karena klien merasakan nyeri di area kaki kirinya.

Persepsi kesehatan-pola manajemen kesehatan, klien dan keluarga mengatakan bahwa sebelum klien sakit kurang mengetahui betapa pentingnya mengatur pola makan seperti makanan yang manis-manis dan kesehatan yang mana dapat berdampak tetapi setelah klien sakit keluarga dan klien mulai menyadarinya.

Pola aktivitas-latihan klien sebelum sakit semua dilakukan sendiri, akan tetapi saat sakit klien dibantu oleh istrinya terutama saat mandi, eliminasi, berpindah, dan beraktifitas lainnya. Pasien adalah seorang kepala rumah tangga dengan memiliki 4 orang anak dan sudah memiliki 2 orang cucu. Interaksi klien sebelum sakit sering berkunjung ke saudara maupun kerabat, akan tetapi selama sakit sudah tidak pernah lagi berkunjung kerumah-rumah kerabat atau tetangga, karena sakit yang di derita klien mengalami kesusahan dalam beraktivitas, peran klien dalam keluarga sekarang juga sudah berkurang tidak seperti dulu lagi.

Persepsi klien terhadap penyakit yang dideritanya selama 2 tahun terakhir, klien merasa bahwa untuk saat ini dirinya sangat menyesali akan bagaimana dulu ketika sehat klien tidak dapat mengatur pola makan dan kesehatannya. Klien dan keluarga merasa cemas dan takut terjadi sesuatu yang buruk, khawatir dan tidak nyaman.

Klien rajin melaksanakan ibadah sholat 5 waktu dan sering mengikuti pengajian, namun setelah sakit klien hanya di rumah saja. Klien tidak mengikuti organisasi keagamaan dan organisasi masyarakat apapun. Klien hanya bisa berdoa meminta yang terbaik untuk dirinya dan keluarganya.

**3. Pemeriksaan Fisik**

Keadaan Umum pasien lemah dengan kesadaran composmentis, tekanan darah 120/80 mmHg, nadi 95 x/menit, suhu 36,3°C, RR 22 x/menit. Berat badan sebelum sakit 64 kg dan setelah sakit 46 kg dengan tinggi badan pasien 160 cm, hasil IMT: 23,4 kg/cm$^2$ kategori berat badan kurang.

Kepala klien tampak normal, wajah simetris, tidak ada lesi dan massa. Rambut klien tampak sudah sebagian tumbuh uban, agak berbau tidak sedap, berbentuk gelombang. Mata simetris, pupil isokor, tidak ikterik, tidak anemis, tidak teraba benjolan pada mata dan nyeri, tidak menggunakan alat bantu penglihatan. Daun telinga klien simetris, tidak ada kemerahan pada telinga, tidak ada cairan keluar dari telinga, telinga tampak agak kotor, dan pendengaran klien masih normal. Fungsi penciuman klien masih bagus, tidak ada cairan atau sekret keluar dari hidung, tampak ada silia pada lubang hidung. Mulut klien tampak agak kotor dan berbau, bentuk mulut simetris, tidak terdapat pembesaran pada tonsil, mukosa bibir kering, tidak ada stomatitis. Gigi klien sudah terlepas berjumlah 4 buah pada bagian gigi graham, gigi klien berwarna kuning. Leher klien tampak simetris, tidak terdapat kemerahan pada leher, tidak ada pembesaran kelenjar tiroid, tidak ada nyeri tekan.

Pada pemeriksaan dada saat dinspeksi dada tampak simetris, bentuk dan postur normal, tidak ada tanda-tanda distress pernapasan, warna kulit sama dengan warna kulit lain, tidak ikterik/sianosis, tidak ada pembengkakan/benonjolan/edema. Palpasi integritas kulit baik, tidak ada nyeri tekan/massa/tanda-tanda peradangan, ekspansi simetris, taktil fremitus cenderung sebelah kanan lebih teraba jelas. Perkusi suara perkusi dada adalah resonan pada dada sebelah kanan dan sebelah kiri berbunyi pekak dan saat diaskultasi ditemukan Suara napas vesikuler, respirasi rate 22 x/menit.

Pemeriksaan jantung saat di inspeksi tidak tampak pembesaran pada vena jugularis, palpasi teraba denyut nadi dengan intensitas sedang. Pada saat perkusi terdengar suara redup dan saat auskultasi terdengar suara nafas normal S1 dan S2 (Lup dup), nadi 95 x/menit.

Pemeriksaan abdomen didapatkan data saat inspeksi bentuk abdomen sedikit membuncit, tidak tampak benjolan, tidak tampak bayangan vena, tidak tampak ada edema , tidak tampak lesi atau kemerahan. Saat auskultasi suara peristaltic usus adalah 10 kali dengan suara pelan dan sebentar, sedangkan saat diperkusi terdengar suara

abdomen timpani pada kuadran kanan bawah dan kuadran kiri bawah, dan redup pada sebelah kuadran kanan atas. Dan saat palpasi Pada kuadran kanan atas tidak terdapat pembesaran hepar, tidak terdapat nyeri tekan pada kuadran kanan bawah dan kuadran kiri bawah.

Pada pemeriksaan inguinal dan genetalia pasien tidak bersedia dan tidak menjawab saat dilakukan pemeriksaan. Pemeriksaan ekstremitas atas terpasang infuse Ringger Laktat 20 tetes per menit pada tangan sebelah kiri, ekstrimitas bawah terpasang balutan kasa pada sebelah pedis sinistra. Sebelumnya telah dilakukan pengkajian luka di poli kaki dengan panjang luka sekitar 2 cm dan lebar 1 cm akan tetapi terdapat pocket dengan panjang sekitar 6 cm dan lebar 6 cm dengan kondisi terdapat pus, jaringan nekrotik lunak dan berbau. Pada palpasi turgor kulit elastis, tidak terasa nyeri pada kedua ekstremitas atas dan pada ekstremitas bawah pedis sisnistra terdapat sedikit nyeri tekan dengan sekala nyeri 5, kekuatan otot: ekstremitas atas dengan kekuatan penuh (normal), ekstremitas bawah kanan kekuatan penuh (normal), dan ekstremitas bawah kiri tidak dapat menahan tahanan pemeriksa.

| | |
|---|---|
| 5 | 5 |
| 5 | 3 |

Pemeriksaan resiko jatuh menggunakan Skala Morse (*Morse Falls Scale/Mfs*) didapatkan hasil klien beresiko jatuh sedang dengan total nilai score 30.

**4. Pemeriksaan Penunjang**

Hasil Pemeriksaan Laboratorium Tn. K tanggal 7 Desember 2019 jam 09.44 WIB didapatkan HB 12, 2 g/dl (nilai normalnya 11,5-16,5 g/dl), HT 33,5% (nilai normalnya 35-49%), Leukosit 18,47 $10^3$uL (nilai normalnya 4-10 $10^3$uL), Trombosit 680 $10^3$uL (nilai normalnya 150-450 $10^3$uL), Eritrosit 4,28 $10^3$uL (nilai normalnya 4,4-6,0 $10^3$uL).

Pada tanggal 8 Desember 2019 jam 18.00 GDS 415 mg/dL (nilai normalnya 70-140 mg/dL) dan pada jam 23.15 WIB dilakukan pemeriksaan HBsAg dengan hasil Non Reaktif, GDS 142 mg/dL (nilai

normalnya 70-140 mg/dL), Ureum 64,6 mg/dL (nilai normalnya <48 mg/dL), Kreatinin 1,5 mg/dL (nilai normalnya 0,62-1,10), SGOT 14 U/L (nilai normalnya 0-50U/L), SGPT 11 U/L (nilai normalnya 0-50U/L).

Pemeriksaan GDS dengan program *Sliding Scale* pada tanggal 9 Desember 2019 jam 10.09 WIB 132 mg/dL, jam 13.42 WIB 106 mg/dL, jam 16.16 WIB 135 mg/dL, jam 18.30 WIB 167 mg/Dl, jam 21.05 WIB 220 mg/dL. Pada tanggal 10 Desember 2019 jam 00.35 WIB didapatkan GDS 199 mg/dL, jam 07.04 WIB 172 mg/dL, jam 10.14 WIB 234 mg/dL, jam 13.10 WIB 200 mg/dL, jam 15.00 WIB 187 mg/dL, jam 18.00 WIB 192 mg/dL. Tanggal 11 Desember 2019 jam 03.00 WIB GDS 141 mg/dL, jam 06.20 WIB 153 mg/dL, 09.05 WIB 134 mg/dL.

Saat dikaji klien sedang terpasang infus Ringer Laktat 20 tetes per menit, obat yang didapatkan klien hari ini Ceftriaxone 2 gram/24 jam, Metronidazole 500 gram/8 jam, Omeprazol 20 mg/12 jam, Keterolak 30 mg/8 jam dengan rute pemberian melalui intra vena, Novarapid sesuai nilai GDS.

## B. Analisa Data

| No. | Tanggal | Data | Problem | Etiologi |
|---|---|---|---|---|
| 1. | 9 Desember 2019 | DS:<br>P: Tn. K mengatakan nyeri telapak kaki kiri pada saat digerakkan<br>Q: Tn. K mengatakan nyeri seperti tertusuk-tusuk<br>R: Telapak kaki kiri<br>S: 5 (1-10): nyeri sedang<br>T: Nyeri hilang timbul<br>DO<br>Post debridement hari ke-1<br>TD : 120/80 mmHg, N : 95 x/menit<br>Wajah klien tampak menahan nyeri. | Nyeri akut | Luka Post Debridement |
| 2. | 9 Desember 2019 | DS:<br>Selama sakit klien tidak nafsu makan, makan habis hanya 1 sendok saja yang telah disediakan oleh rumah sakit. Untuk minum klien minum seperti biasa yaitu air putih sekitar 6 sampai 8 gelas perhari. BB sebelum sakit 64 kg.<br>DO:<br>Antropometri:<br>BB: 46 kg, TB: 160 cm, IMT: 17,9 kg/cm2 (kategori berat badan kurang)<br>Biokimia:<br>HB: 11,2 g/dL HT: 33,5% Trombosit: 681 rb/uL<br>Clinik Sign:<br>Mukosa bibir kering, turgor kulit elastis, tidak anemis. | Nutrisi kurang dari kebutuhan tubuh | Anorexia |

| No. | Tanggal | Data | Problem | Etiologi |
|---|---|---|---|---|
| 3. | 9 Desember 2019 | DS: -<br>DO:<br>Pedis sinistra terbalut kasa<br>Panjang luka 2 cm dan lebar 1 cm, terdapat pocket dan pus, sedikit nekrotik dan sedikit berbau<br>Post debridement<br>N: 95 x/menit<br>S: 36,30C<br>Leukosit: 18,47 103/uL | Resiko infeksi | Luka post debridement |
| 4. | 9 Desember 2019 | DS: Klien merasa bahwa untuk saat ini dirinya sangat menyesali akan bagaimana dulu ketika sehat klien tidak dapat mengatur pola makan dan kesehatannya. Klien dan keluarga mengatakan merasa cemas dan takut terjadi sesuatu yang buruk, khawatir dan tidak nyaman<br>DO:<br>Pasien dan keluarga nampak gelisah dan bingung, skala HARS 29 (kecemasan berat) | Ansietas | Kurang pengetahuan |
| 5. | 9 Desember 2019 | DS: -<br>DO:<br>Terdapat luka post debridement di pedis sinistra.<br>Balutan kasa di pedis sinistra terlihat basah dengan warna sedikit kuning, tidak ada bau. | Kerusakan integritas kulit | Insisi luka post debridement |

## C. Diagnosa Keperawatan

Diagnosa keperawatan ditegakkan berdasarkan data-data yang telah dikaji dengan menetapkan masalah, penyebab dan data penunjang

1. Nyeri akut berhubungan dengan luka post debridement ditandai dengan **DS:** P: Tn. K mengatakan nyeri telapak kaki kiri pada saat digerakkan, Q: Tn. K mengatakan nyeri seperti tertusuk-tusuk, R: Telapak kaki kiri, S: 5 (1-10): yeri sedang, T: Nyeri hilang timbul. **DO:** TD : 120/80 mmHg, N: 95 x/menit, Muka klien tampak menahan nyeri.
2. Resiko infeksi berhubungan dengan luka *post debridement* ditandai dengan N: 95 x/menit, S: 36,3$^0$C, Leukosit tinggi: 18,47 $10^3$/uL (nilai normalnya 4-10 $10^3$uL).
3. Kerusakan integritas kulit berhubungan dengan insisi luka *post debridement* ditandai dengan terdapat luka post debridement di pedis sinistra dengan panjang luka 2 cm dan lebar 1 cm, terdapat pocket dan pus, sedikit nekrotik dan sedikit berbau.
4. Nutrisi kurang dari kebutuhan tubuh berhubungan dengan anoreksia ditandai dengan **DS:** Selama sakit klien tidak nafsu makan, makan habis hanya 1 sendok saja yang telah disediakan oleh rumah sakit. Untuk minum klien minum seperti biasa yaitu air putih sekitar 6 sampai 8 gelas perhari. BB sebelum sakit 64 kg.

   **DO:** Antropometri: BB: 46 kg, TB: 160 cm, IMT: 23,4 kg/cm$^{2,}$ Biokimia: HB: 11,2 g/dL, HT: 33,5%, Trombosit: 681 rb/uL. Clinik Sign: mukosa bibir kering, turgor kulit elastik, tidak anemis.
5. Ansietas berhubungan dengan kurang pengetahuan ditandai dengan skala ansietas 29 (skala HARS) menunjukkan ansietas berat.

## D. Perencanaan Keperawatan

| Tgl/Jam | No.DX | Tujuan | Intervensi |
|---|---|---|---|
| Senin<br>9 Desember 2019<br>15.00 | 1 | NOC<br>- Pain Level<br>- Pain Control<br>- Comfort level<br>Setelah dilakukan tindakan keperawatan selama 3x24 diharapkan masalah nyeri berkurang atau hilang dengan kriteria hasil:<br>a. Melaporkan nyeri berkurang<br>b. Menyatakan rasa nyaman<br>c. Mampu mengenali nyeri (skala, intensitas, frekuensi, dan tanda nyeri)<br>d. Pasien mampu mengontrol nyeri | 1. Pertahankan tirah baring dan posisi yang nyaman<br>2. Monitor Tanda-tanda vital<br>3. Kaji nyeri menggunkan metode (PQRST) meliputi skala, frekuensi nyeri<br>4. Ajarkan teknik relaksasi napas dalam<br>5. Kolaborasi untuk pemberian obat Keterolak 30 mg/8 jam. |
| Senin<br>9 Desember 2019<br>15.00 | 2 | NOC<br>- Knowledge : Infection control<br>- Risk control<br>Setelah dilakukan tindakan keperawatan selama 3x24 jam masalah infeksi tidak terjadi dengan criteria hasil:<br>- Klien terbebas dari tanda dan gejala infeksi (kemerahan, panas, drainase)<br>- Jumlah lekosit dalam batas normal<br>- Tanda –tanda vital dalam batas normal (N, S)<br>- Klien dapat menunjukkan prilaku hidup sehat. | 1. Inspeksi adanya kemerahan/drainase pada kulit<br>2. Kaji tanda vital (N dan S)<br>3. Observasi tanda akumulasi cairan pada intrapreural<br>4. Lakukan perawatan luka<br>5. Ajarkan pasien dan pengunjung mencuci tangan untuk menjaga kesehatan<br>6. Kolaborasi dengan dokter dalam pemberian Ceftriaxone 2 gram/ 24 jam dan Metronidazole 500 mg/ 8 jam |
| Senin<br>9 Desember 2019<br>15.00 | 3 | Setelah dilakukan tindakan keperawatan selama 3x24 jam diharapkan masalah kerusakan intergitas kulit teratasi dengan kriteria hasil :<br>- Tidak ada luka/lesi pada kulit<br>- Perfusi jaringan baik<br>- Mampu mempertahankan kelembaban kulit<br>- Menunjukan pemahaman dalam proses perbaikan kulit dan mencegah terjadinya cedera berulang | 1. Hindari kerutan pada tempat tidur<br>2. Monitor kulit akan adanya kemerahan<br>3. Jaga kebersihan kulit<br>4. Mobilisasi pasien setiap 2 jam sekali<br>5. Anjurkan pasien pasien untuk menggunakan pakaian yang longgar |

| Tgl/Jam | No.DX | Tujuan | Intervensi |
|---|---|---|---|
| Senin<br>9 Desember 2019<br>15.00 | 4 | Setelah dilakukan tindakan asuhan keperawatan selama 3x24 jam kebutuhan nutrisi terpenuhi dengan kriteria hasil: Intake nutrisi adekuat<br>- Tidak terjadi kram perut<br>- Nafsu makan meningkat<br>- Tidak ada luka, inflamasi pada rongga mulut<br>- Bising usus dalam batas normal 5- 35 x/mnt<br>- Berat badan meningkat | 1. Kaji kemampuan klien untuk memenuhi kebutuhan nutrisi<br>2. Monitor kulit kering dan perubahan pigmentasi<br>3. Monitor pucat, kemerahan dan kekeringan jaringan konjungtiva<br>4. Bantu klien dalam makan dan libatkan keluarga dalam pemberian makanan<br>5. Monitor berat badan<br>6. Ajarkan pada klien/keluarga tentang pentingnya kebutuhan nutrisi<br>7. Kolaborasi dengan medis dan ahli gizi untuk: Program therapi, diet |
| Senin<br>9 Desember 2019<br>15.00 | 5 | Setelah dilakukan tindakan askep 3 x 24 jam diharapkan keluarga klien dapat mengetahui tentang kondisi, cara perawatan luka, management cemas dengan kriteria hasil:<br>g) Keluarga klien mengetahui tentang proses penyakit tentang kondisi, cara perawatan luka, management cemas<br>h) Kecemasan klien menurun | 1. Kaji patologi masalah individu<br>2. Kaji ulang tanda / gejala yang memerlukan evaluasi medik cepat,contoh nyeri dada tiba-tiba, dispnea, distres pernapasan lanjut<br>3. Berikan teknik relaksasi nafas dalam<br>4. Berikan psikoedukasi pada keluarga tentang hal-hal mengenai penyakit pada pasien dan pengobatan.<br>5. Ajarkan keluarga dalam perawatan luka |

## E. Implementasi dan Evaluasi Keperawatan

| Tgl/Jam | No.DX | Implementasi | Evaluasi | Paraf |
|---|---|---|---|---|
| 9 Desember 2019<br>15.15 | 1 | - Melakukan pengkajian nyeri secara ko mprehensif (PQRST)<br>- Mengobservasi reaksi nonverbal dari ketidaknyamanan seperti raut muka atau tingkah laku klien. | **S**<br>P: Tn. K mengatakan nyeri telapak kaki kiri pada saat digerakkan<br>Q: Tn. K mengatakan nyeri seperti tertusuk-tusuk<br>R: Telapak kaki kiri<br>S: 5 (1-10): nyeri sedang<br>T: Nyeri hilang timbul<br>**O:** TD : 120/80 mmHg**,** N : 95 x/menit**,** Muka klien tampak menahan nyeri.<br>**A**: masalah nyeri akut belum teratasi<br>**P**:lanjutkan intervensi | Winda |
| 15.20 | 5 | - Mengkaji patologi masalah individu<br>- Mengkaji ulang tanda / gejala yang memerlukan evaluasi medik cepat, contoh nyeri dada tiba-tiba, dispnea, distres pernapasan lanjut | **S:** Klien merasa bahwa untuk saat ini dirinya sangat menyesali akan bagaimana dulu ketika sehat klien tidak dapat mengatur pola makan dan kesehatannya. Klien dan keluarga mengatakan merasa cemas dan takut terjadi sesuatu yang buruk, khawatir dan tidak nyaman<br>**O**: Pasien dan keluarga nampak gelisah dan bingung, skala tingkat ansietas 29 (skala Hars) menunjukkan kecemasan berat<br>**A**: masalah ansietas belum teratasi<br>**P**: lanjutkan intervensi | Winda |
| 15.30 | 5 | - Memberikan psikoedukasi pada keluarga tentang hal-hal mengenai penyakit pada pasien dan pengobatan | **S:** pasien dan keluarga mengatakan senang telah diberikan pemaparan informasi tentang kondisi kesehatan klien.<br>**O**: klien dan keluarga nampak rileks, tapi masih ada beberapa pertanyaan tentang kesehatannya.<br>**A**: masalah ansietas belum teratasi<br>**P**: lanjutkan intervensi | Winda |
| 15.50 | 1 dan 5 | - Menjelaskan tentang teknik non farma kologi: napas dalam<br>- Memberikan pemahaman kepada klien dan keluarga bahwasanya setelah dilakukan operasi klien akan mengalami nyeri pada luka post op | **S:** pasien mengatakan nyeri di kaki kiri<br>**O:** klien mengikuti nafas dalam dengan baik, dan mengerti tentang apa yang dijelaskan<br>**A**: masalah nyeri dan ansietas teratasi sebagian<br>**P**: lanjutkan intervensi | Winda |

| Tgl/Jam | No.DX | Implementasi | Evaluasi | Paraf |
|---|---|---|---|---|
| 16.00 | 1 dan 2 | - Memberikan obat | **S: -**<br>**O:** metronidazol intra vena 500 mg dan keterolac intra vena 30 mg<br>**A**: masalah nyeri akut dan resiko infeksi belum teratasi<br>**P:** lanjutkan intervensi | Winda |
| 16.10 | 1 dan 2 | - Mengkaji tanda-tanda vital<br>- Mengkaji keadaan umum pasien | **S:**<br>**O:** TD: 120/90 mmHg**,** N: 85 x/menit**,** RR: 21 x/menit**,** S: 37,1$^0$C, Suara nafas vesikuler dengan irama teratur.<br>**A**: masalah keperawatan belum teratasi<br>**P**: lanjutkan intervensi | Winda |
| 16. 30 | 5 | - Memberikan psikoedukasi pada keluarga tentang hal-hal mengenai penyakit pada pasien dan pengobatan.<br>- Mengajarkan keluarga dalam perawatan luka | **S: -**<br>**O:** Pasien dan keluarga sangat kooperatif<br>**A**: masalah ansietas teratasi sebagian<br>**P:** lanjutkan intervensi | Winda |
| 16.50 | 4 | - Mengkaji kemampuan klien untuk memenuhi kebutuhan nutrisi<br>- Memonitor kulit kering dan perubahan pigmentasi<br>- Memonitor pucat, kemerahan dan kekeringan jaringan konjungtiva<br>- Membantu klien dalam makan dan libatkan keluarga dalam pemberian makanan | **S:** istri klien mengatakan bahwa Tn. K tidak mau makan, makan hanya 1 suapan saja**.**<br>**O:** Mukosa bibir kering, kulit elastic, tidak ada perubahan pigmentasi, pasien Nampak pucat, konjungtiva anemis, HB: 11,2 gr/dl, GDS: 135 gr/dl, pasien Nampak lemah<br>**A**: masalah nutrisi kurang dari kebutuhan tubuh belum teratasi<br>**P:** lanjutkan intervensi | Winda |
| 17.10 | 3 | - Menjaga kebersihan kulit area pedis sinistra<br>- Menganjurkan pasien untuk menggunakan sarung | **S: -**<br>**O:** balutan kasa di pedis sinistra terlihat basah dengan warna sedikit kuning, tidak ada bau<br>**A:** masalah kerusakan integritas kulit belum teratasi<br>**P:** lanjutkan intervensi | Winda |

| Tgl/Jam | No.DX | Implementasi | Evaluasi | Paraf |
|---|---|---|---|---|
| Selasa<br>10 Desember 2019<br>14.00 | 1 | - Melakukan pengkajian nyeri secara ko mprehensif (PQRST)<br>- Mengobservasi reaksi nonverbal dari ketidaknyamanan seperti raut muka atau tingkah laku klien. | **S**<br>P: Tn. K mengatakan nyeri di telapak kaki kiri pada saat digerakkan<br>Q: Tn. K mengatakan nyeri terasa seperti di gigit semut<br>R: Telapak kaki kiri<br>S: 3 (1-10): nyeri ringan<br>T: Nyeri hilang timbul<br>**O**<br>TD : 120/80 mmHg<br>N : 87 x/menit<br>Muka klien tampak rileks<br>**A:** masalah nyeri akut teratasi sebagian<br>**P**:lanjutkan intervensi | Winda |
| 14.20 | 2 & 3 | - Menginspeksi adanya kemerahan/ drainase pada kulit<br>- Mengkaji tanda vital (N dan S)<br>- Mengubah posisi pasien | **S:-**<br>**O:** RR: 21 x/menit**,** S: 36,7$^0$C, Perban nampak sedikit basah, warna kuning, tidak ada bau, posisi miring ke kanan<br>**A**: maslah resiko infeksi belum teratasi<br>**P**: lanjutkan intervensi | Winda |
| 14.50 | 4 | - Monitor pucat, kemerahan dan kekeringan jaringan konjungtiva<br>- Membantu klien dalam makan dan libatkan keluarga dalam pemberian makanan<br>- Menciptakan lingkungan yang nyaman saat makan | **S:** istri klien mengatakan bahwa Tn. K belum mau makan, makan hanya habis 1-2 suap saja**.**<br>**O:** Mukosa bibir kering, kulit elastic, tidak ada perubahan pigmentasi, pasien tampak pucat, konjungtiva anemis, HB: 11,2 gr/dl, pasien tampak lemah, GDS: 200 gr/dl.<br>**A**: masalah nutrisi kurang dari kebutuhan tubuh belum teratasi<br>**P**: lanjutkan intervensi | Winda |
| 15.00 | 5 | - Mengkaji patologi masalah individu<br>- Mengkaji ulang tanda/gejala yang memerlukan evaluasi medik cepat, contoh nyeri dada tiba-tiba, dispnea, distres pernapasan lanjut | **S:** Klien dan keluarga mengatakan setelah diberikan penjelasan tentang kondisi dan perawatan luka pad Tn. K, cemas berkurang dan pasrah kepada Allah jika terjadi sesuatu yang buruk<br>**O**: Pasien dan keluarga nampak rileks skala tingkat ansietas 7 (skala Hars) menunjukkan ansietas ringan<br>**A:** masalah ansietas teratasi<br>**P:** hentikan intervensi | Winda |

| Tgl/Jam | No.DX | Implementasi | Evaluasi | Paraf |
|---|---|---|---|---|
| 16.00 | 1 dan 2 | - Memberikan obat | **S:**<br>**O:** metronidazol intra vena 500 mg dan keterolac intra vena 30 mg<br>**A**: masalah nyeri akut dan resiko infeksi belum teratasi<br>**P**: lanjutkan intervensi | Winda |
| 17.00 | 1 dan 2 | - Mengkaji tanda-tanda vital<br>- Mengkaji keadaan umum pasien | **S:** -<br>**O:** TD: 110/90 mmHg**,** N: 84 x/menit**,** RR: 20 x/menit**,** S: 37,3$^0$C, Suara nafas vesikuler dengan irama teratur, keadaan umum baik<br>**A**: masalah keperawatan belum teratasi<br>**P**: lanjutkan intervensi | Winda |
| Rabu<br>11 Desember 2019<br>07.20 | 1 | Mengkaji nyeri | **S**<br>P: Tn. K mengatakan nyeri di telapak kaki kiri pada saat digerakkan<br>Q: Tn. K mengatakan nyeri terasa seperti di gigit semut<br>R: Telapak kaki kiri<br>S: 3 (1-10): nyeri ringan<br>T: Nyeri hilang timbul<br>**O:** TD : 130/90 mmHg**,** N : 85 x/menit<br>**A**: masalah nyeri akut teratasi sebagian<br>**P**:lanjutkan intervensi | Bayu |
| 07.30 | 2 & 3 | - Menginspeksi adanya kemerahan/ drainase pada kulit<br>- Mengkaji tanda vital (N dan S)<br>- Mengkaji tanda-tanda infeksi | **S:-**<br>**O:** RR: 21 x/menit**,** S: 36,7$^0$C, Perban nampak sedikit basah, warna kuning, tidak ada bau<br>**A**: maslah resiko infeksi dan kerusakan integritas kulit belum teratasi<br>**P**: lanjutkan intervensi | Bayu |
| 08.00 | 1 & 4 | - Mengkaji tanda-tanda vital<br>- Mengkaji suara nanfas | **S:** -<br>**O:** TD: 110/90 mmHg**,** N: 84 x/menit**,** RR: 20 x/menit**,** S: 37,3$^0$C, Suara nafas vesikuler dengan irama teratur, keadaan umum baik<br>**A**: masalah keperawatan belum teratasi<br>**P**: lanjutkan intervensi | Bayu |
| 10.00 | 2 & 3 | - Memberikan perawatan luka | **S: -**<br>**O:** luka nampak bersih, warna dasar luka merah, masih terdapat pus, sedikit slop, tidak bau, GDS 134 gr/dl.<br>**A**: masalah resiko infeksi teratasi sebagian<br>**P**: intervensi dihentikan dan pasien boleh pulang. | Bayu |